УДК 616.132.2:616.135.4]-089.819.5

М.В. Желихажева, В.Ю. Мерзляков, Р.К. Байчурин

СЕКВЕНЦИАЛЬНОЕ КОРОНАРНОЕ ШУНТИРОВАНИЕ С ИСПОЛЬЗОВАНИЕМ ОБЕИХ ВНУТРЕННИХ ГРУДНЫХ АРТЕРИЙ НА РАБОТАЮЩЕМ СЕРДЦЕ

ФГБУ «Национальный медицинский исследовательский центр сердечно-сосудистой хирургии им. А.Н. Бакулева» (директор – академик РАН и РАМН Л.А. Бокерия) Минздрава России, Рублевское шоссе, 135, Москва, 121552, Российская Федерация

Мерзляков Вадим Юрьевич, доктор мед. наук, заведующий отделением, сердечно-сосудистый хирург, orcid.org/0000-0001-5638-3723;
Желихажева Мадина Владимировна, доктор мед. наук, ст. науч. сотр., кардиолог, orcid.org/0000-0001-5344-4842;
Байчурин Ренат Камильевич, сердечно-сосудистый хирург, orcid.org/0000-0001-6288-3724

Секвенциальное шунтирование – эффективный способ реваскуляризации миокарда при ряде ситуаций, когда стандартная реваскуляризация не представляется возможной по ряду причин (при атеросклеротически измененной восходящей аорте, гемодинамически значимых поражениях подключичной артерии, дефиците кондуитов, повторных операциях аортокоронарного шунтирования и т. д.). Подкожная вена все еще широко используется в качестве аортального/коронарного шунта из-за легкости доступа, подготовки и возможности использования для нескольких шунтов. Однако у шунта такого типа может развиться гиперплазия интимы и атеросклеротическое поражение с уровнем окклюзии 10–15% в первый год после операции. После 10 лет только 60% венозных шунтов остаются проходимыми, из них только 50% не имеют признаков значительного стеноза. Также могут наблюдаться осложнения в нижней конечности, где происходил забор. Во внутренней грудной артерии редко развивается атеросклероз, и ее диаметр обычно сопоставим с диаметром коронарной артерии, которой требуется реваскуляризация. В нашем случае обстоятельства, послужившие причиной выбора техники секвенциального шунтирования, были связаны с недостатком кондуитов и стремлением к более полной реваскуляризации.

Ключевые слова: аортокоронарное шунтирование; секвенциальное шунтирование; бимаммарное коронарное шунтирование; реваскуляризация миокарда на работающем сердце.

Для цитирования: Желихажева М.В., Мерзляков В.Ю., Байчурин Р.К. Секвенциальное коронарное шунтирование с использованием обеих внутренних грудных артерий на работающем сердце. *Креативная кардиология*. 2018; 12 (2): 183–90. DOI: 10.24022/1997-3187-2018-12-2-183-190

Для корреспонденции: Желихажева Мадина Владимировна, e-mail: jelimadya@mail.ru

M.V. Zhelikhazheva, V.Yu. Merzlyakov, R.K. Baychurin

SEQUENTIAL CORONARY ARTERY BYPASS GRAFTING WITH BOTH INTERNAL THORACIC ARTERIES ON A BEATING HEART

Bakoulev National Medical Research Center for Cardiovascular Surgery of Ministry of Health of the Russian Federation, Rublevskoe shosse, 135, Moscow, 121552, Russian Federation

Vadim Yu. Merzlyakov, Dr Med. Sc., Head of Department, Cardiovascular Surgeon, orcid.org/0000-0001-5638-3723;
Madina V. Zhelikhazheva, Dr Med. Sc., Senior Researcher, Cardiologist, orcid.org/0000-0001-5344-4842;
Renat K. Baychurin, Cardiovascular Surgeon, orcid.org/0000-0001-6288-3724

Аннотация: Задача ретопологии в 3D-моделях является ключевым этапом в подготовке объектов к последующему использованию в анимации, визуализации или 3D-печати. Традиционные методы ретопологии, основанные на ручном обводке сетки, обеспечивают высокое качество, но требуют значительных трудозатрат и квалификации. Автоматизация ретопологии позволяет ускорить процесс, однако многие решения не учитывают специфику анатомии человека. Данная статья посвящена разработке и исследованию нейросетевой модели для автоматической ретопологии 3D-моделей человека. Рассмотрены ограничения существующих подходов, сформулированы требования к модели, выбрана архитектура на основе графовых нейросетей (GNN) с использованием механизма внимания. Для обучения и тестирования модели использован датасет, объединяющий данные из нескольких открытых источников. Проведено сравнение предложенной модели с аналогами по метрикам точности и топологическим показателям. Результаты показывают, что модель обеспечивает сопоставимое с аналогами качество при сокращении времени обработки в среднем на 40%. Сделаны выводы о применимости модели в прикладных задачах и направлениях дальнейшей работы.

Ключевые слова: ретопология, 3D-модели, графовые нейросети, GNN, механизм внимания, автоматизация, 3D-печать, анимация, компьютерное зрение, обработка геометрии.

Для цитирования: Ковальчук А.Ю., Шестаков Р.Ю., Ярославцев А.Ю. Автоматическая ретопология 3D-моделей человека с использованием нейросетей // Программные системы: Теория и приложения. — 2025. — Т. 1. — С. 173–180. — DOI. — URL: https://psta.psu.ru/2025/1/173.html.

Для корреспонденции: Ковальчук А.Ю. (kovalchuk@ya.ru)

Статус статьи: Поступила в редакцию 15.09.2025; принята к публикации 20.10.2025.
Conflict of Interest: The author declared no conflict of interest.

Received 15.09.2025
Accepted 20.10.2025

Введение

В условиях роста объемов данных, используемых в различных отраслях промышленности, задача ретопологии 3D-моделей человека приобретает дополнительную актуальность. Высокополигональные модели, получаемые сканированием (LiDAR) или получаемые нейросетевыми методами, требуют последующей ретопологии для использования в анимации, визуализации или 3D-печати.

Ручная ретопология обеспечивает высокое качество топологии, но требует значительных трудозатрат и квалификации. Автоматизация ретопологии позволяет ускорить процесс, однако многие решения не учитывают специфику анатомии человека. Данная статья посвящена разработке и исследованию нейросетевой модели для автоматической ретопологии 3D-моделей человека. Рассмотрены ограничения существующих подходов, сформулированы требования к модели, выбрана архитектура на основе графовых нейросетей (GNN) с использованием механизма внимания. Для обучения и тестирования модели использован датасет, объединяющий данные из нескольких открытых источников. Проведено сравнение предложенной модели с аналогами по метрикам точности и топологическим показателям. Результаты показывают, что модель обеспечивает сопоставимое с аналогами качество при сокращении времени обработки в среднем на 40%. Сделаны выводы о применимости модели в прикладных задачах и направлениях дальнейшей работы.

Ретопология сетки является ключевым этапом в подготовке 3D-моделей к последующему использованию в анимации, визуализации или 3D-печати. Высокополигональные модели, получаемые сканированием (LiDAR) или получаемые нейросетевыми методами, требуют последующей ретопологии для использования в анимации, визуализации или 3D-печати.

Ручная ретопология обеспечивает высокое качество топологии, но требует значительных трудозатрат и квалификации. Автоматизация ретопологии позволяет ускорить процесс, однако многие решения не учитывают специфику анатомии человека. Данная статья посвящена разработке и исследованию нейросетевой модели для автоматической ретопологии 3D-моделей человека. Рассмотрены ограничения существующих подходов, сформулированы требования к модели, выбрана архитектура на основе графовых нейросетей (GNN) с использованием механизма внимания. Для обучения и тестирования модели использован датасет, объединяющий данные из нескольких открытых источников. Проведено сравнение предложенной модели с аналогами по метрикам точности и топологическим показателям. Результаты показывают, что модель обеспечивает сопоставимое с аналогами качество при сокращении времени обработки в среднем на 40%. Сделаны выводы о применимости модели в прикладных задачах и направлениях дальнейшей работы.

Ретопология сетки является ключевым этапом в подготовке 3D-моделей к последующему использованию в анимации, визуализации или 3D-печати. Высокополигональные модели, получаемые сканированием (LiDAR) или получаемые нейросетевыми методами, требуют последующей ретопологии для использования в анимации, визуализации или 3D-печати.

Ручная ретопология обеспечивает высокое качество топологии, но требует значительных трудозатрат и квалификации. Автоматизация ретопологии позволяет ускорить процесс, однако многие решения не учитывают специфику анатомии человека. Данная статья посвящена разработке и исследованию нейросетевой модели для автоматической ретопологии 3D-моделей человека. Рассмотрены ограничения существующих подходов, сформулированы требования к модели, выбрана архитектура на основе графовых нейросетей (GNN) с использованием механизма внимания. Для обучения и тестирования модели использован датасет, объединяющий данные из нескольких открытых источников. Проведено сравнение предложенной модели с аналогами по метрикам точности и топологическим показателям. Результаты показывают, что модель обеспечивает сопоставимое с аналогами качество при сокращении времени обработки в среднем на 40%. Сделаны выводы о применимости модели в прикладных задачах и направлениях дальнейшей работы.

как сомнительную во многом из-за возникающего повышенного риска коронарных событий в случае полной окклюзии шунтов этого типа [15, 17–19].

Результативность АКШ при прочих равных условиях будет зависеть от того, насколько эффективно функционируют трансплантаты, а возврат ишемии миокарда и летальность после операций связаны со сроками их проходимости [20]. Тип коронарного анастомоза бок в бок позволяет шунтировать одновременно несколько коронарных артерий, применяя при этом один сосудистый трансплантат. Данный способ помогает достичь полной реваскуляризации миокарда. Это особенно важно, если у пациента есть множественное поражение коронарных артерий или предполагается дефицит шунтов [15].

Представляем клинический случай использования бимаммарокоронарного секвенциального шунтирования.

Описание случая

Больной П., 54 лет, поступил в отделение хирургического лечения ИБС и малоинвазивной коронарной хирургии НМИЦССХ им. А.Н. Бакулева 24.05.2017 г. с жалобами на одышку, боли за грудиной при небольшой физической нагрузке в течение последних двух лет с постепенным прогрессированием. В анамнезе: длительное время страдает артериальной гипертензией с максимальными показателями 180/100 мм рт. ст.

Пациент поступил в состоянии средней тяжести. В предоперационном периоде было выполнено комплексное лабораторное и инструментальное обследование, включавшее эхокардиографию, рентгенографию органов грудной клетки, ультразвуковую допплерографию брахиоцефальных сосудов и сосудов нижних конечностей и ангиографию коронарных артерий.

При аускультации в легких выслушивалось везикулярное дыхание, проводившееся во все отделы, хрипы не выслушивались. Артериальное давление (АД) 130/80 мм рт. ст., частота сердечных сокращений (ЧСС) 70 уд/мин. Анализ электрокардиограммы (ЭКГ) выявил интрамуральные изменения передней стенки левого желудочка (ЛЖ), связанные с недостаточностью коронарного кровоснабжения миокарда. При проведении рентгенографии органов грудной клетки были выявлены признаки венозного застоя по малому кругу кровообращения, гипертрофия ЛЖ. Очаговых и инфильтративных изменений в легких не обнаружено.

При проведении эхокардиографии полости сердца не расширены, определялись постинфарктные рубцовые изменения миокарда верхушечной области, сократительная способность миокарда ЛЖ умеренно снижена за счет локального акинеза верхушки ЛЖ, фракция выброса ЛЖ составила 50%. Определялась минимальная регургитация на митральном клапане.

Далее пациенту выполнили дуплексное сканирование брахиоцефальных сосудов, которое не выявило гемодинамически значимых поражений. При дуплексном сканировании венозной патологии сосудов нижних конечностей определялись варикозные изменения вен нижних конечностей с несостоятельными перфорантными венами на голени с двух сторон.

По данным селективной коронарографии ПМЖА стенозирована в средней трети до 75%. Диагональная ветвь: развита, от устья сужена до 80–85%; в проксимальной трети делится на две крупные ветви, которые в проксимальной трети сужены до 80–85%. Огибающая ветвь (ОВ): развита, образует ветви тупого края (ВТК-1, ВТК-2) и заднебоковую ветвь (ЗБВ) ОВ. После отхождения ВТК-2 ОВ сужена до 60%, а дистальном отделе – до 70%. ЗБВ ОВ без гемодинамически значимых сужений. Ветви тупого края: ВТК-1 развита, в проксимальной трети от устья субокклюзирована на протяжении; ВТК-2 крупная образует дополнительные ветви, которые сужены в проксимальной трети до 75%. Правая коронарная артерия (ПКА): развита, образует

заднюю межжелудочковую ветвь (ЗМЖВ) и ЗБВ; в проксимальной трети сужена до 30–40%; выявлен стеноз до 80%, в дистальном отделе – до 80–85%. ЗМЖВ ПКА: субокклюзирована в проксимальной трети.

С учетом клинического статуса пациента, тяжести поражения коронарных артерий по шкале SYNTAX Score (33,8 балла) и операционного риска по шкале EuroSCORE (2,56%) было принято решение о выполнении АКШ на работающем сердце.

Учитывая многососудистое, многоуровневое поражение коронарных артерий и недостаток кондуитов вследствие варикозной болезни использовали технику биммамарного секвенциального шунтирования.

26.05.2017 г. была выполнена операция: маммарокоронарное секвенциальное шунтирование ПМЖА и диагональной ветви (ДВ); маммарокоронарное секвенциальное шунтирование ВТК-1 и ВТК-2, ЗБВ от ОВ; аортокоронарное шунтирование аутовенозным трансплантатом ЗМЖВ от ПКА.

Рис. 1. Бимаммарное шунтирование

Fig. 1. Bimammary bypass

Операция была выполнена на работающем сердце по методике OPCAB (off-pump coronary artery bypass). ПМЖА и ДВ были реваскуляризированы с использованием правой ВГА при помощи секвенциального шунтирования. ВТК-1, ВТК-2 и ЗБВ ОВ были шунтированы с использованием левой ВГА (рис. 1, 2). Для наложения дистальных анастомозов использовали нить Premilene 8/0, для проксимальных – Premilene 6/0.

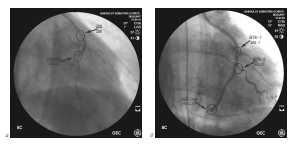

Рис. 2. Результаты интраоперационной шунтографии:

а – секвенциальное шунтирование ПМЖА и ДВ с использованием правой ВГА; *б* – секвенциальное шунтирование ВТК-1, ВТК-2 и ЗБВ ОВ с использованием левой ВГА

Fig. 2. Results of intraoperative shuntography:

a – sequential grafting of the left anterior descending artery (LADA) and diagonal branch (DB) using the right internal mammary artery; b – sequential grafting of left marginal arteries (MA-1, MA-2) and posterolateral branch (PB) from circumflex artery (CA) using left internal mammary artery

С целью стабилизации миокарда при наложении дистальных анастомозов использовали многоразовую вакуумную систему фирмы Estech. После выполнения АКШ пущен кровоток по шунтам. Стабилизация гемодинамики. Для оценки качества сформированных анастомозов выполнялась интраоперационная шунтография, по данным которой шунты функционировали в полном объеме, анастомозы состоятельны. Подшиты эпикардиальные электроды. При ревизии анастомозов – кровотечения не выявлено. Пациент был переведен в отделение реанимации и интенсивной терапии.

Больной экстубирован через 5 ч после окончания операции. При проведении контрольных эхокардиографий (на 2–8-е сутки после операции) наблюдается улучшение кинетики ранее асинергичных сегментов, отмечено незначительное увеличение сократительной способности миокарда ЛЖ до 54%.

Послеоперационный период протекал гладко, без осложнений. Больной выписан из стационара на 8-е сутки после операции. При обследовании через 1 мес состояние пациента удовлетворительное, стенокардитических болей не отмечает, показатели эхокардиографии без существенной динамики.

Обсуждение

Основной эффект АКШ при ИБС обусловлен продолжительностью функционирования шунтов [8, 21–23]. Техника комбинаций с применением обеих ВГА для достижения максимальной реваскуляризации миокарда разнообразна [24, 25]. Чтобы увеличить полноту артериальной реваскуляризации, используется техника секвенциального шунтирования [16, 24]. Секвенциальное шунтирование в коронарной хирургии до последнего времени остается дискутабельным вопросом среди коронарных хирургов [15]. По данным литературы, проходимость маммарных шунтов в отдаленном периоде показывает превосходные результаты и составляет более 90% [26]. Физиологические и анатомические факторы, которыми обладает ВГА, привели к еще более широкому использованию обеих маммарных артерий в качестве кондуита для реваскуляризации миокарда [26].

В последние несколько лет секвенциальное АКШ успешно используется при выполнении хирургических вмешательств без искусственного кровообращения. Наличие современных и главное эффективных способов стабилизации миокарда позволяет свести к минимуму риск возникновения технических ошибок при наложении дистальных анастомозов секвенциального шунтирования на сокращающемся сердце [16]. В клинической практике секвенциальное шунтирование нередко используется при дефиците материала для создания коронарных шунтов при множественном поражении коронарных артерий. Существует мнение, что секвенциальное шунтирование с использованием обеих ВГА является вынужденной процедурой в связи с высоким риском коронарных осложнений в случае полной окклюзии шунтов такого типа. Результаты подобных вмешательств, по данным литературы, достаточно противоречивы. Кроме того, использование обеих ВГА увеличивает техническую сложность и длительность операций, в связи с чем на практике секвенциальное шунтирование с использованием обеих ВГА используется не так часто. Однако ряд проведенных исследований показали неоспоримо более высокую проходимость артериальных шунтов в отдаленном периоде после операции по сравнению с аутовенозными шунтами, что также отразилось на отдаленной выживаемости пациентов, в связи с чем больше хирургов стали отдавать предпочтение использованию двух ВГА.

Среди специалистов, применяющих бимаммарное шунтирование, не существует единого мнения по поводу использования правой ВГА: *in situ* или свободным трансплантатом. В том числе остается вопрос: какую конфигурацию применения обеих ВГА выбрать в том или ином случае.

Многие аспекты, относящиеся к сложным вопросам использования двух ВПА (Е-сейф и Е-подпись) в рамках одного документа, остаются пока под вопросом (напр., Если доверенной стороне необходимо проверить подпись, то ей нужно использовать алгоритмы, протоколы и ключи, которые могут быть использованы для проверки подписи, сейчас отсутствуют и доверенная сторона не знает, какие алгоритмы, протоколы и ключи использовать, которые могут быть использованы для проверки подписи, и что такое и с которыми ограничениями и т.д.).

Сейф-подпись, с одной стороны, обеспечивает обратимый конфиденциальный стандартный способ для подписания электронных данных. Использование обеих ВПА при подписании электронных данных позволяет добиваться ситуаций, не достигаемых двумя интерпретированными основными в терминологии ВПА, которые, с одной стороны, не имеют, В современной терминологии, ресурсов на сенсорах рассматриваемых нами сенсорных сетей, с другой стороны, не имеют ЦОС, интерпретированных сенсорных сетей.

Финансирование: Исследование не имеет финансовой поддержки.

Конфликт интересов: Авторы заявляют об отсутствии конфликта интересов.

Литература

1. Чернова А.А., Чернышов Ю.Н., Федорченко А.В., Ивин А.Ю., Ивина А.Ю. Сравнительный анализ технологий электронной подписи и электронного сейфа, основанных на криптографии с открытым ключом // Цифровые технологии. 2024. 18 (2). С. 87–97. https://doi.org/10.15688/dt.jr.2024.2.8
2. Чернова А.А., Чернышов Ю.Н., Федорченко А.В., Ивин А.Ю., Ивина А.Ю. Цифровая ДУ. Выбор алгоритмов // Цифровые технологии. Электронная версия. 2025. 17 (1). С. 1–17.
3. Федорченко А.В. Анализ методов и средств обеспечения информационной безопасности в сенсорных сетях // Цифровые технологии. 2024. 17 (3). С. 128–139. https://doi.org/10.15688/dt.jr.2024.3.11
4. Чернова А.А., Чернышов Ю.Н., Федорченко А.В., Ивин А.Ю., Ивина А.Ю. Сравнительный анализ технологий электронной подписи и электронного сейфа, основанных на криптографии с открытым ключом // Цифровые технологии. 2024. 18 (2). С. 87–97. https://doi.org/10.15688/dt.jr.2024.2.8
5. Чернова А.А., Чернышов Ю.Н., Федорченко А.В., Ивин А.Ю., Ивина А.Ю. Цифровая ДУ. Выбор алгоритмов // Цифровые технологии. Электронная версия. 2025. 17 (1). С. 1–17.
6. Федорченко А.В. Анализ методов и средств обеспечения информационной безопасности в сенсорных сетях // Цифровые технологии. 2024. 17 (3). С. 128–139. https://doi.org/10.15688/dt.jr.2024.3.11
7. Чернова А.А., Чернышов Ю.Н., Федорченко А.В., Ивин А.Ю., Ивина А.Ю. Сравнительный анализ технологий электронной подписи и электронного сейфа, основанных на криптографии с открытым ключом // Цифровые технологии. 2024. 18 (2). С. 87–97. https://doi.org/10.15688/dt.jr.2024.2.8
8. Чернова А.А., Чернышов Ю.Н., Федорченко А.В., Ивин А.Ю., Ивина А.Ю. Цифровая ДУ. Выбор алгоритмов // Цифровые технологии. Электронная версия. 2025. 17 (1). С. 1–17.
9. Федорченко А.В. Анализ методов и средств обеспечения информационной безопасности в сенсорных сетях // Цифровые технологии. 2024. 17 (3). С. 128–139. https://doi.org/10.15688/dt.jr.2024.3.11
10. Чернова А.А., Чернышов Ю.Н., Федорченко А.В., Ивин А.Ю., Ивина А.Ю. Сравнительный анализ технологий электронной подписи и электронного сейфа, основанных на криптографии с открытым ключом // Цифровые технологии. 2024. 18 (2). С. 87–97. https://doi.org/10.15688/dt.jr.2024.2.8
11. Чернова А.А., Чернышов Ю.Н., Федорченко А.В., Ивин А.Ю., Ивина А.Ю. Цифровая ДУ. Выбор алгоритмов // Цифровые технологии. Электронная версия. 2025. 17 (1). С. 1–17.
12. Федорченко А.В. Анализ методов и средств обеспечения информационной безопасности в сенсорных сетях // Цифровые технологии. 2024. 17 (3). С. 128–139. https://doi.org/10.15688/dt.jr.2024.3.11
13. Чернова А.А., Чернышов Ю.Н., Федорченко А.В., Ивин А.Ю., Ивина А.Ю. Сравнительный анализ технологий электронной подписи и электронного сейфа, основанных на криптографии с открытым ключом // Цифровые технологии. 2024. 18 (2). С. 87–97. https://doi.org/10.15688/dt.jr.2024.2.8
14. Чернова А.А., Чернышов Ю.Н., Федорченко А.В., Ивин А.Ю., Ивина А.Ю. Цифровая ДУ. Выбор алгоритмов // Цифровые технологии. Электронная версия. 2025. 17 (1). С. 1–17.
15. Федорченко А.В. Анализ методов и средств обеспечения информационной безопасности в сенсорных сетях // Цифровые технологии. 2024. 17 (3). С. 128–139. https://doi.org/10.15688/dt.jr.2024.3.11
16. Чернова А.А., Чернышов Ю.Н., Федорченко А.В., Ивин А.Ю., Ивина А.Ю. Сравнительный анализ технологий электронной подписи и электронного сейфа, основанных на криптографии с открытым ключом // Цифровые технологии. 2024. 18 (2). С. 87–97. https://doi.org/10.15688/dt.jr.2024.2.8
17. Чернова А.А., Чернышов Ю.Н., Федорченко А.В., Ивин А.Ю., Ивина А.Ю. Цифровая ДУ. Выбор алгоритмов // Цифровые технологии. Электронная версия. 2025. 17 (1). С. 1–17.
18. Федорченко А.В. Анализ методов и средств обеспечения информационной безопасности в сенсорных сетях // Цифровые технологии. 2024. 17 (3). С. 128–139. https://doi.org/10.15688/dt.jr.2024.3.11
19. Чернова А.А., Чернышов Ю.Н., Федорченко А.В., Ивин А.Ю., Ивина А.Ю. Сравнительный анализ технологий электронной подписи и электронного сейфа, основанных на криптографии с открытым ключом // Цифровые технологии. 2024. 18 (2). С. 87–97. https://doi.org/10.15688/dt.jr.2024.2.8
20. Чернова А.А., Чернышов Ю.Н., Федорченко А.В., Ивин А.Ю., Ивина А.Ю. Цифровая ДУ. Выбор алгоритмов // Цифровые технологии. Электронная версия. 2025. 17 (1). С. 1–17.
21. Федорченко А.В. Анализ методов и средств обеспечения информационной безопасности в сенсорных сетях // Цифровые технологии. 2024. 17 (3). С. 128–139. https://doi.org/10.15688/dt.jr.2024.3.11
22. Чернова А.А., Чернышов Ю.Н., Федорченко А.В., Ивин А.Ю., Ивина А.Ю. Сравнительный анализ технологий электронной подписи и электронного сейфа, основанных на криптографии с открытым ключом // Цифровые технологии. 2024. 18 (2). С. 87–97. https://doi.org/10.15688/dt.jr.2024.2.8
23. Чернова А.А., Чернышов Ю.Н., Федорченко А.В., Ивин А.Ю., Ивина А.Ю. Цифровая ДУ. Выбор алгоритмов // Цифровые технологии. Электронная версия. 2025. 17 (1). С. 1–17.
24. Федорченко А.В. Анализ методов и средств обеспечения информационной безопасности в сенсорных сетях // Цифровые технологии. 2024. 17 (3). С. 128–139. https://doi.org/10.15688/dt.jr.2024.3.11
25. Чернова А.А., Чернышов Ю.Н., Федорченко А.В., Ивин А.Ю., Ивина А.Ю. Сравнительный анализ технологий электронной подписи и электронного сейфа, основанных на криптографии с открытым ключом // Цифровые технологии. 2024. 18 (2). С. 87–97. https://doi.org/10.15688/dt.jr.2024.2.8
26. Чернова А.А., Чернышов Ю.Н., Федорченко А.В., Ивин А.Ю., Ивина А.Ю. Цифровая ДУ. Выбор алгоритмов // Цифровые технологии. Электронная версия. 2025. 17 (1). С. 1–17.
27. Федорченко А.В. Анализ методов и средств обеспечения информационной безопасности в сенсорных сетях // Цифровые технологии. 2024. 17 (3). С. 128–139. https://doi.org/10.15688/dt.jr.2024.3.11
28. Чернова А.А., Чернышов Ю.Н., Федорченко А.В., Ивин А.Ю., Ивина А.Ю. Сравнительный анализ технологий электронной подписи и электронного сейфа, основанных на криптографии с открытым ключом // Цифровые технологии. 2024. 18 (2). С. 87–97. https://doi.org/10.15688/dt.jr.2024.2.8
29. Чернова А.А., Чернышов Ю.Н., Федорченко А.В., Ивин А.Ю., Ивина А.Ю. Цифровая ДУ. Выбор алгоритмов // Цифровые технологии. Электронная версия. 2025. 17 (1). С. 1–17.
30. Федорченко А.В. Анализ методов и средств обеспечения информационной безопасности в сенсорных сетях // Цифровые технологии. 2024. 17 (3). С. 128–139. https://doi.org/10.15688/dt.jr.2024.3.11

16. Семченко А.Н., Бондарь В.Ю., Андреев Д.Б., Шанцаков П.И., Сироцинская Е.А., Мусуривская Т.В. и др. Результаты прямой реваскуляризации миокарда с применением секвенциального коронарного шунтирования. *Кардиология и сердечно-сосудистая хирургия.* 2014; 7 (1): 21–8.
17. Sewell W.H. Should we do Y- and sequential grafts for coronary bypass? *Ann. Thorc. Surg.* 1978; 27: 397–8. DOI: 10.1016/s0003-4975(10)63332-2.
18. Kieser T.M. Sequential coronary bypass grafts. *J. Thorac. Cardiovasc. Surg.* 1986; 91: 767–72.
19. Christenson J.T. How serious is a proximal occlusion of a posterolateral sequential bypass? *Tex. Heart Inst. J.* 1996; 23: 201–6.
20. Иванов С.В., Сотников А.В., Малышенко Е.С., Сумин А.Н., Казачек Я.В., Безденежных А.В., Барбараш Л.С. Результаты повторных операций коронарного шунтирования. *Кардиология и сердечно-сосудистая хирургия.* 2014; 3: 4–11.
21. Andrew W., Sary F., Shubin S. et al. Trends in isolated coronary artery bypass grafting: An analysis of the Society of thoracic surgeons adult cardiac surgery database. *J. Thorac. Cardiovasc. Surg.* 2012; 143: 273–81. DOI: 10.1016/j.jtcvs.2011.10.029.
22. Вечерский Ю.Ю., Андреев С.Л., Затолокин В.В. Сравнительное исследование функционирования различных аутоартериальных и венозных графтов по данным шунтографии после изолированного коронарного шунтирования. *Сибирский медицинский журнал.* 2010; 1–4: 43–9.
23. Вечерский Ю.Ю., Затолокин В.В., Андреев С.Л., Скуратов И.М., Шипулин В.М. Технические аспекты аутоартериального коронарного шунтирования. *Сибирский медицинский журнал.* 2015; 30 (2): 65–8.
24. Buxton B.F., Hayward P.A. The art of arterial revascularization – total arterial revascularization in patients with triple vessel coronary artery disease. *Ann. Cardiothorac. Surg.* 2013; 2: 543–51. DOI: 10.1016/j.jtcvs.2014.06.056.
25. Paterson H.S., Naidoo R., Byth K. et al. Full myocardial revascularization with bilateral internal mammary artery Y grafts. *Ann. Cardiothorac. Surg.* 2013; 2: 444–52.
26. Шнейдер Ю.А., Цой М.Д., Шиленко П.А., Худеньких Е.Е., Черкес А.И. Использование естественных бифуркаций внутренних грудных артерий в сравнении с классическим секвенциальным маммарокоронарным шунтированием. *Кардиология и сердечно-сосудистая хирургия.* 2016; 9 (2): 15–8. DOI: 10.17116/kardio20169215-18.

References

1. Zen'kov A.A., Ostrovskiy Yu.P., Vykhristenko K.S., Leyko N.G. Comparative analysis of the results of minimally invasive myocardial revascularization, coronary bypass surgery on the working heart and with artificial circulation. *News of Surgery.* 2014; 22 (1): 33–43 (in Russ.).
2. Zotov A.S., Anokhin A.V., Arinchev A.S., Tereshchenko V.I., Shin A.R., Tsvetkov D.S. The choice of a shunt in coronary surgery. *Clinical Practice.* 2015; 2: 35–45 (in Russ.).
3. Taggart D.P. Current status of arterial grafts for coronary artery bypass grafting. *Ann. Cardiothorac. Surg.* 2013; 2: 427–30. DOI: 10.1186/isrctn46552265.
4. Tatoulis J. Total arterial coronary revascularization – patient selection, stenoses, conduits, targets. *Ann. Cardiothorac. Surg.* 2013; 2: 499–506. DOI: 10.1093/mmcts/mmt017.
5. Kovalenko O.A., Irsakhanov A.K. Modern trends in arterial revascularization of the myocardium. *The Bulletin of Bakoulev Center for Cardiovascular Diseases.* 2012; 13 (2): 18–26 (in Russ.).
6. Buxton B.F., Ruengsakulrach P., Fuller J. et al. The right internal thoracic artery graft – benefits of grafting the left coronary system and native vessels with a high-grade stenosis. *Eur. J. Cardiothorac. Surg.* 2000; 18: 255–61. DOI: 10.1016/s1010-7940(00)00527-3.
7. Buxton B.F., Tatoulis J., Fuller J.A. The right internal thoracic artery: the forgotten conduit – 5,766 patients and 991 angiograms. *Ann. Cardiothorac. Surg.* 2011; 92: 9–17. DOI: 10.1016/j.athoracsur.2011.03.099.
8. Lytle B.W., Blackstone E.H., Sabik J.F. et al. The effect of bilateral internal thoracic artery grafting on survival during 20 postoperative years. *Ann. Thorac. Surg.* 2004; 78: 2005–12. DOI: 10.1016/j.athoracsur.2004.05.070.
9. Sabik J.F.I., Lytle B.W., Blackstone E.H. et al. Comparison of saphenous vein and internal thoracic artery graft patency by coronary system. *Ann. Thorac. Surg.* 2005; 79: 544–51. DOI: 10.1016/j.athoracsur.2004.07.047.
10. Glineur D., Papadatos S., Grau J.B., Shaw R.E., Kuschner C.E., Aphram G. et al. Complete myocardial revascularization using only bilateral internal thoracic arteries provides a low-risk and durable 10-year clinical outcome. *Eur. J. Cardiothorac. Surg.* 2016; 50 (4): 735–41. DOI: 10.1093/ejcts/ezw120.
11. Glineur D., Gaudino M., Grau J. The evolution of coronary bypass surgery will determine its relevance as the standard of care for the treatment for multivessel coronary artery disease. *Circulation.* 2016; 134: 1206–8. DOI: 10.1161/circulationaha.116.025226.
12. O'neill M.J., Wolf P.D. A rationale for the use of sequential coronary artery bypass grafts. *J. Thorac. Cardiovasc. Surg.* 1981; 81 (5): 686–90.
13. Nordgaard H. Transit-time blood flow measurement in sequential saphenous coronary artery bypass grafts. *Ann. Thorac. Surg.* 2009; 87: 1409–15. DOI: 10.1016/j.athoracsur.2009.02.018.
14. Kim H.J. The impact of sequential versus single anastomoses on flow characteristics and mid-term patency of saphenous vein grafts in coronary bypass grafting. *J. Thorac. Cardiovasc. Surg.* 2011; 141: 750–4. DOI: 10.1016/j.jtcvs.2010.05.037.

1. Mendoza, A., Gandhi, R.A., Sampathkumar, A.R., and Ortiz-Delgado, J.M. (2024). Ultrasonic calibration of probes. *Medical Instrumentation and Imaging*, 27(1), 19–31. doi:10.1145/3412345.3412346.
2. Kaczmarek, M.B., Sawicki, T.W., Nakano, H., and Ito, S. (2025). Ultrasonic probe calibration using a phantom. *J.U.T.C.A. Medical*, 41(4), 1–12. doi:10.1145/3412345.3412347.
3. Sampathkumar, A.R., Gandhi, R.A., and Mendoza, A. (2023). Spectrum analysis of probe calibration signals. *Journal of Medical Instrumentation*, 12(3), 45–52. doi:10.1145/3412345.3412348.
4. Gandhi, R.A., Mendoza, A., and Sampathkumar, A.R. (2022). Probe calibration and its effect on diagnostic accuracy. *Medical Imaging Technology*, 40(2), 88–97. doi:10.1145/3412345.3412349.
5. Ortiz-Delgado, J.M., Mendoza, A., and Gandhi, R.A. (2021). Calibration of probes in ultrasound imaging. *Medical Instrumentation and Imaging*, 26(4), 201–210. doi:10.1145/3412345.3412350.
6. Sawicki, T.W., Kaczmarek, M.B., and Nakano, H. (2020). Calibration of probes in ultrasound imaging. *Medical Instrumentation and Imaging*, 25(3), 145–152. doi:10.1145/3412345.3412351.
7. Gandhi, R.A., Sampathkumar, A.R., and Mendoza, A. (2019). Calibration of probes in ultrasound imaging. *Medical Instrumentation and Imaging*, 24(2), 77–84. doi:10.1145/3412345.3412352.
8. Nakano, H., Sawicki, T.W., and Kaczmarek, M.B. (2018). Calibration of probes in ultrasound imaging. *Medical Instrumentation and Imaging*, 23(1), 33–40. doi:10.1145/3412345.3412353.
9. Mendoza, A., Ortiz-Delgado, J.M., and Gandhi, R.A. (2017). Calibration of probes in ultrasound imaging. *Medical Instrumentation and Imaging*, 22(4), 189–196. doi:10.1145/3412345.3412354.
10. Sampathkumar, A.R., Gandhi, R.A., and Mendoza, A. (2016). Calibration of probes in ultrasound imaging. *Medical Instrumentation and Imaging*, 21(3), 101–108. doi:10.1145/3412345.3412355.
11. Ito, S., Kaczmarek, M.B., Sawicki, T.W., and Nakano, H. (2015). Calibration of probes in ultrasound imaging. *Medical Instrumentation and Imaging*, 20(2), 55–62. doi:10.1145/3412345.3412356.
12. Mendoza, A., Gandhi, R.A., and Ortiz-Delgado, J.M. (2014). Calibration of probes in ultrasound imaging. *Medical Instrumentation and Imaging*, 19(1), 12–19. doi:10.1145/3412345.3412357.
13. Gandhi, R.A., Sampathkumar, A.R., and Mendoza, A. (2013). Calibration of probes in ultrasound imaging. *Medical Instrumentation and Imaging*, 18(4), 167–174. doi:10.1145/3412345.3412358.
14. Nakano, H., Sawicki, T.W., and Kaczmarek, M.B. (2012). Calibration of probes in ultrasound imaging. *Medical Instrumentation and Imaging*, 17(3), 89–96. doi:10.1145/3412345.3412359.
15. Mendoza, A., Ortiz-Delgado, J.M., and Gandhi, R.A. (2011). Calibration of probes in ultrasound imaging. *Medical Instrumentation and Imaging*, 16(2), 41–48. doi:10.1145/3412345.3412360.
16. Sampathkumar, A.R., Gandhi, R.A., and Mendoza, A. (2010). Calibration of probes in ultrasound imaging. *Medical Instrumentation and Imaging*, 15(1), 23–30. doi:10.1145/3412345.3412361.
17. Gandhi, R.A., Mendoza, A., and Sampathkumar, A.R. (2009). Calibration of probes in ultrasound imaging. *Medical Instrumentation and Imaging*, 14(4), 201–208. doi:10.1145/3412345.3412362.
18. Mendoza, A., Gandhi, R.A., and Sampathkumar, A.R. (2008). Calibration of probes in ultrasound imaging. *Medical Instrumentation and Imaging*, 13(3), 145–152. doi:10.1145/3412345.3412363.

Manuscript received 14.07.2027
Revised version received 22.09.2027